Ein cystisches Riesenzellensarkom eines Metacarpalknochens.

(Mit zwei Abbildungen.)

Inaugural-Dissertation

zur

Erlangung der Doktorwürde

in der

gesamten Medizin

verfasst und einer

Hohen medizinischen Fakultät

der

Kgl. Bayer. Ludwig-Maximilians-Universität zu München

vorgelegt von

Albert Baldauf,
Medizinalpraktikant aus Harbatzhofen.

München, 1905.
Kgl. Hof- und Universitätsbuchdruckerei von Dr. C. Wolf & Sohn.

Ein cystisches Riesenzellensarkom eines Metacarpalknochens.

(Mit zwei Abbildungen.)

Inaugural-Dissertation

zur

Erlangung der Doktorwürde

in der

gesamten Medizin

verfasst und einer

Hohen medizinischen Fakultät

der

Kgl. Bayer. Ludwig-Maximilians-Universität zu München

vorgelegt von

Albert Baldauf,
Medizinalpraktikant aus Harbatzhofen.

München, 1905.
Kgl. Hof- und Universitätsbuchdruckerei von Dr. C. Wolf & Sohn.

Gedruckt mit Genehmigung der medizin. Fakultät der Universität München.

Referent: Herr Obermedizinalrat Prof. Dr. von Bollinger.

Meinen Eltern

in Dankbarkeit gewidmet.

Digitized by the Internet Archive
in 2026

https://archive.org/details/IA41552301_0117

Im Frühjahre lfd. Jahres wurde in der hiesigen chirurgischen Klinik ein Tumor des V. Metacarpus der rechten Hand operiert, dessen anatomische und histologische Verhältnisse zu der Diagnose:

„Cystisches Riesenzellensarkom"

führte. Da nun in Lehrbüchern das Vorkommen einer derartigen Geschwulst teilweise gar nicht erwähnt, teilweise nur in einer kurzen Andeutung ohne nähere Details gestreift wird, anderseits in der Literatur, soweit sie mir zugänglich war, kein einziger genau analoger Fall gefunden werden konnte, so dürfte eine Veröffentlichung und eingehendere Schilderung des vorliegenden Befundes als Beitrag zu der Lehre von den Sarkomen von Interesse sein.

Anamnestisch ist folgendes zu erwähnen:

F. B., Bauersfrau aus St., 27 Jahre alt, war bis jetzt immer gesund, hat vier gesunde Kinder geboren und stammt aus gesunder Familie. Seit Herbst 1903 hatte sie zeitweise Schmerzen im Knochen der rechten Hand hinter dem kleinen Finger und wurde wegen Knochenhautentzündung mit Jodtinktur und warmen Umschlägen behandelt. Diese Schmerzen führt sie auf ihre Gewohnheit zurück, zu Hause eine Türe, die nicht lotrecht in der Angel hängt, und sich spontan öffnet, sobald das Schloss gelöst ist, — jedesmal, wenn sie etwas trug, durch einen Schlag mit der rechten Hand auf die Türklinge zu öffnen. Seit November 1904 nun trat an dieser Stelle eine Geschwulst auf, die sich ab Anfangs März 1905 im Verlauf von 1 ½ Monaten ziemlich rasch vergrösserte, nur beim Anschlagen mässige Schmerzen machte, jedoch durch die starke Behinderung bei der Arbeit die Patientin veranlasste, auf den Rat einer Bekannten hin die chirurgische Klinik in München aufzusuchen.

Der dortselbst aufgenommene Status bezeichnet Patientin als kräftige, junge Bäuerin von gesundem Aussehen, Herz, Lunge etc. ohne Besonderes. An der ulnaren Seite der rechten Hand zeigte sich eine der Lokalisation nach dem Metacarpus V. angehörige, birnförmige Geschwulst, welche sich nahezu knochenhart anfühlte. Fluktuation war nicht zu konstatieren, auch kein Knistern. Sowohl das Handgelenk wie das Metacarpo-Phalangealgelenk V. waren absolut frei beweglich und ohne Krepitation. Gefäss- oder Nervenstörungen am Digit. V. waren nicht zu konstatieren. Das aufgenommene Röntgenbild ergab, wie beifolgende Zeichnung sehr gut dar-

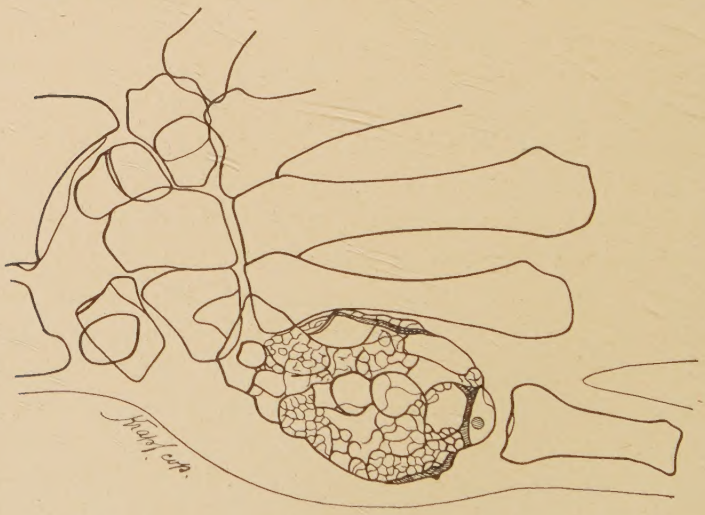

stellt, eine vollkommene Veränderung der Diaphyse des Metacarpus V. in dem Sinne, dass der Knochen eminent verdickt war und wabenartigen Bau zeigte. Die knöcherne Substanz erschien dabei auf dünne Zwischenwände reduziert. Dieser offenbar cystisch degenerierten Diaphyse sass die Epiphyse vollkommen normal auf. Die Knochengeschwulst reichte bis an die ulnare Fläche des Metacarpus IV. und war

die Diaphyse dieses Knochens entschieden im Verhältnis zu der des Metacarpus II. und III. verdünnt.

Auf Grund dieses Befundes wurde seitens der chirurgischen Klinik die Diagnose: „Cystenchondrom, maligne Degeneration nicht ausgeschlossen“ gestellt. Der Patientin wurde Totalentfernung des Metacarpus und Digit. V. vorgeschlagen, eine plastische Operation zur Erhaltung des Digit. V. war nicht angängig, da Patientin möglichst bald wieder zu ihrer Arbeit zurückkehren wollte und deshalb um diejenige Operationsmethode bat, die die kürzeste Heilungsdauer verlange.

Am 19. April 1905 wurde durch Dr. Ebermayer die Operation in Oberst'scher, regionärer Anästhesie (2½ Spr. 1% Cocain mit 3 Tropfen Suprarenin) ausgeführt. Nach Durchtrennung der Haut lag sofort die Geschwulst vor und erwies sich als mit dem Periost des Metacarpus IV. bereits etwas verlötet, weshalb eine kleine Partie von diesem mit entfernt werden musste. Nach Unterbindung der Gefässe mit Katgut bestand noch eine starke parenchymatöse Blutung, die durch Einlegung eines grossen Jodoformgaze-Tampons gestillt wurde. Nähte, aseptischer Deckverband. Am 25. und 27. April wurden die Nähte entfernt und am 5. Mai konnte Patientin auf ihren Wunsch hin nach Hause entlassen werden.

Die Wunde hatte sich per primam intentionem geschlossen, nur am distalen Ende, entsprechend der Tamponstelle, fand sich eine etwa erbsengrosse Granulation. Der vierte Finger konnte damals nur langsam aktiv bewegt werden, und es bestand an seiner ulnaren Seite eine vollkommene Anästhesie. Auf schriftliche Erkundigung teilte mir Patientin sub 1. Juli 1905 mit, dass die Hand wieder vollkommen gebrauchfähig sei, nur die Unempfindlichkeit des vierten Fingers und eine Schwäche gegenüber der nicht operierten Hand bestehe noch.

Die nachfolgende mikroskopische Untersuchung der Geschwulst[1]) bestätigte die vor der Operation gestellte Diagnose der chirurgischen Klinik insofern, als tatsächlich eine maligne Degeneration des Knochens vorlag, nämlich Sarkomgewebe mit Spindelzellen und bald mehr, bald weniger zahlreich verstreuten Riesenzellen, Knorpelgewebe jedoch fand sich nicht. Doch sei der Darstellung des mikroskopischen Befundes zunächst noch die makroskopische Beschreibung des Tumors vorausgeschickt:

Kleinhühnereigrosse, ovoide Geschwulst des rechten Metacarpus V. mit lateral und besonders medial etwas abgeplatteten Oberflächen und leichter Convergenz der Längsachse nach unten. Die Konsistenz ist prall elastisch, die Oberfläche dorsal ziemlich glatt, lateral, medial und unten mit Rauhigkeiten von adhärenten Muskelfasern versehen, an der medialen Seite befindet sich an der Grenze des vorderen Drittels eine Kontinuitätstrennung der Oberfläche von rund-ovaler Gestalt, die nach Angabe des Operateurs, Herrn Dr. Ebermayer, bei der Ablösung der hier bestehenden Verlötung mit dem vierten Metacarpus entstanden ist. Das carpo-metacarpale, wie das carpo-phalangeale Gelenk zeigt normalen, weissen Knorpelüberzug, letzteres Gelenk ist eröffnet, aber die Kontinuität der beiden Knochen noch erhalten.

Bei Eröffnung der Geschwulst durch einen durch die beiden Gelenkenden gehenden Längsschnitt entleerten sich einige Tropfen einer dunkelbraunroten, sanguinulent-serösen, nicht schleimigen Flüssigkeit, schätzungsweise nicht ganz dem halben Volumen der durch den Schnitt eröffneten Cysten entsprechend. Die innere Struktur ist auf nebenstehender Zeichnung, die von Herrn Universitätszeichner C. Krapf, hier, verfertigt wurde, in wohlgetroffener Weise dargestellt.

[1]) Einlauf-Journal des path. Instituts Nr. 224. 1905.

Eine bindegewebige, straffe Kapsel von ziemlicher Härte und schwankend 1—3 mm Dicke umgibt die Geschwulst, nur an den beiden Gelenkenden durch Knorpelgewebe unterbrochen. Im Innern finden sich auf dem Durchschnitt an zwei Stellen kompakte Massen von etwas teigiger Konsistenz,

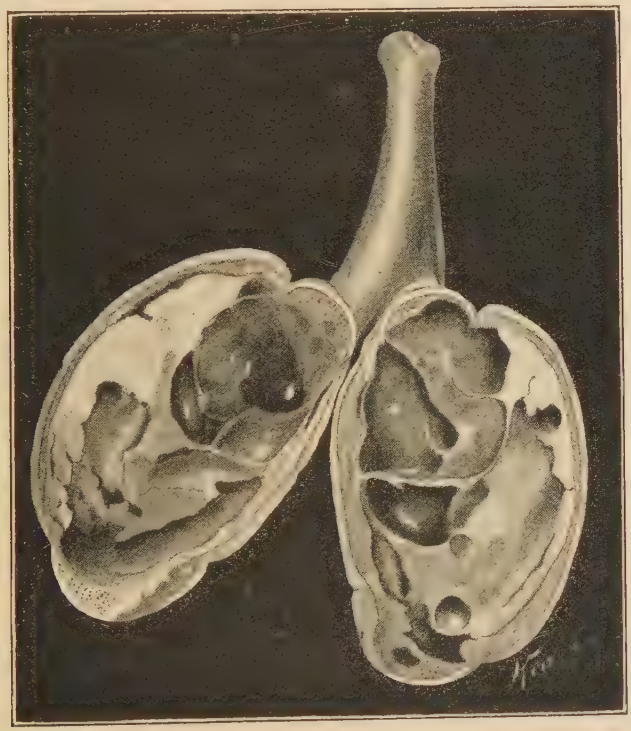

zackiger, zerfressener Knochen besteht noch in der Dicke von 2 bezw. 3 mm an dem Knorpel des vorderen und hinteren Gelenkes. Der übrige Inhalt besteht in dünnen, weichen Lamellen, die in ihrer Gesamtheit die Wandungen von etwa 10—12 Hohlräumen von Erbsen- bis Kirschengrösse und sehr unregelmässiger Gestalt ausmachen. Diese Hohlräume sind teils leer, teils mit Flüssigkeit von scheinbar gleicher Be-

schaffenheit wie oben beschrieben, mässig gefüllt. Demgemäss ist die Farbe der Lamellen blass-braungelb bis dunkelbraunrot, je nach Füllung der Cysten, die erwähnten kompakten Partien haben die weissliche Farbe anämischen Fleisches.

Längsdurchmesser der Schnittfläche: $5^1/_2$ cm,

Querdurchmesser: $3^1/_2$ cm.

Mikroskopisch besteht die Geschwulst hauptsächlich aus kleinen Spindelzellen, die dicht gedrängt stehen und nur stellenweise etwas reichliche Fasersubstanz zwischen sich aufweisen. Zwischen diese Zellen eingelagert finden sich zahlreiche polymorphe, protoplasmareiche, vielkernige Zellen (typische Riesenzellen). Die Spindelzellen umschliessen manchmal kugelige Hohlräume. Die den Randbelag bildenden Zellen platten sich gegenseitig ab und bilden so eine epithelähnliche Wandauskleidung. Diese Hohlräume sind meistenteils mit Blut gefüllt. Nirgends zeigt sich irgendwelche Degeneration in den Tumormassen, auf Grund deren man annehmen könnte, dass es sich um Degenerationscysten, die ja bei Sarkomen häufiger vorkommen, handle.

Dieser makroskopische und mikroskopische Befund weicht nun von den Berichten, die man gewöhnlich bei Sarkomen über vorkommende Cysten findet, in manchem ab. Allerdings muss zugestanden werden, dass ein besonderes Gewicht auf das Vorhandensein einer Cyste und deren Eigenschaften meistens nicht gelegt ist und dieser „Nebenbefund“ eigentlich mehr der Vollständigkeit des Berichtes halber denn als besondere Merkwürdigkeit Erwähnung findet, so dass eine sorgfältige Vergleichung des Befundes in vielen Fällen unmöglich ist. In der Regel findet man den Wortlaut: .... Im Innern ist die Geschwulst cystisch zerfallen, seltener schon die Erwähnung mehrerer glattwandiger Cysten von Linsen- bis Kirschengrösse und darüber, noch seltener, namentlich bei Epuliden, septenreiches, fächerförmiges Gewebe. Der Inhalt

besteht meistens aus körnigem Detritus und schleimig-schmieriger Flüssigkeit, oft auch aus Blut, in wenigen Fällen aus seröser Flüssigkeit.

Die erste Arbeit, die dem Auftreten von Cysten bei Sarkomen speziellere Beachtung schenkt, stammt nach Rodari, wenn man von der schwer verständlichen, durch hunderterlei verschiedene Deutungen und Namengebungen verwirrenden Literatur der Autoren vor und noch zur Zeit Virchows absieht, von H. Gray in den Med. chir. Transact XXXIX, unter dem Titel: „Über sarkomatöse und cystosarkomatöse Knochengeschwülste.“ Wagner referiert über diese Arbeit in Schmids Jahrbüchern: Gray beschreibt neun eigene Fälle von Osteosarkomen und fünf Fälle von Paget, allerdings von anderen Gesichstpunkten aus, und vermisste dabei nur einmal Cystenbildung. Demzufolge teilte er ein in myeloid tumours und in myelo-cystic tumours. Mikroskopische Angaben über die Gewebsart dieser Tumoren fehlt natürlich. Wahrscheinlich decken sie sich mit Virchows schaligen, myelogenen Sarkomen, den tumeurs à myéloplaxes Nélatons. Bei diesen „Myeloiden“ oder „schaligen myelogenen Sarkomen“ findet man ebenfalls relativ häufig Cystenbildung erwähnt, so in 27 von Karl Thümmel zusammengestellten Fällen siebenmal. Auf diese Spezies werde ich später noch zu sprechen kommen.

Wo man aber Cystenbildung bei Knochensarkomen erwähnt findet, handelt es sich um myelogene, von Knochenmark ausgehende Neubildungen, immer um Riesenzellensarkome, meist in der Kombination des Osteo- oder Chondrosarkoms. Nun sind aber Riesenzellensarkome nie als rein aus Riesenzellen bestehend aufzufassen, wie der Name erwarten liesse, sondern sind immer Mischformen von Rund- oder Spindelzellen mit Riesenzellen. Von diesem Gesichtspunkte aus habe ich die mir zu Gebote stehenden Fälle von Knochen-

sarkom-Cysten auf ihre Zusammensetzung aus Rund- und Riesenzellen oder aus Spindel- und Riesenzellen nachgeprüft und fand immer nur Rund- und Riesenzellen, soweit überhaupt eine Notiz darüber vorhanden war, nur einen einzigen Fall von Spindel- und Riesenzellen, den ich weiter unten noch anführen werde. Eine weitere Eigentümlichkeit fand ich in der Lokalisation dieser Cysten in den Epiphysen der langen Röhrenknochen oder in den Zahnkiefern als Epuliden.

Um also zusammenzufassen: Es scheinen die myelogenen Riesenzellensarkome, und zwar die aus Riesen- und Rundzellen zusammengesetzten, eine besondere Disposition zu Cystenbildung zu haben, oder, noch präziser ausgedrückt: Von Knochensarkomen bilden fast ausschliesslich nur die myelogenen, aus Riesen- und Rundzellen zusammengesetzten Riesenzellensarkome Cysten. Birch-Hirschfeld spricht sich in seiner Darstellung der Geschwülste des Bewegungsapparates ähnlich aus, er schreibt: „Die primären Myeloidsarkome (Rustizky), die ebenfalls, nicht selten in diffuser Verbreitung, von Knochenmark eines Platten- oder Röhrenknochens ausgehen (am seltensten von den Finger- oder Fussgelenken), enthalten in der Regel reichlich Riesenzellen. Sie sind öfters zu Hämorrhagien disponiert, so dass sie Anlass zur Bildung umfangreicher bluthaltiger Cysten werden können.

Von diesem also begrenzten Nomalstatus weicht nun der eingangs beschriebene Fall in vielen Stücken ab:

Schon in der eben erwähnten seltenen Lokalisation: Riesenzellensarkome der Knochen bevorzugen mit überwiegender Mehrheit die Epiphysen langer Röhrenknochen, besonders die obere Epiphyse der Tibia und die untere des Femur, dann die des Humerus, des Radius, der Fibula.

Nach einer Zusammenstellung von Gross, welche 70 Fälle umfasst, befand sich der primäre Herd des Knochensarkoms

an der Tibia, obere Epiphyse in 21 Fällen
„ „ „ untere „ „ 2 „
am Femur, obere „ „ 2 „
„ „ untere „ „ 17 „
„ Humerus, obere „ „ 5 „
„ „ untere „ „ 1 „
„ Radius, untere „ „ 2 „
an der Ulna, obere „ „ 1 „
„ „ „ untere „ „ 3 „,

nur zweimal am Femurschaft, je einmal am Humerus- und Radiusschaft; die Riesenzellensarkome beteiligen sich an dieser prozentualen Zusammenstellung in gleicher Reihenfolge.

Epuliden enthalten auch teilweise Riesenzellen, an den Handknochen fand ich ausser dem vorwürfigen ein einziges Mal ein Riesenzellensarkom, v. Bergmann-Bruns-Miculicz bezeichnen diese Art ebenfalls, wie Birch-Hirschfeld, als grosse Seltenheiten. Gurlt konstatierte in einer Statistik unter 16,000 Tumoren 61 Geschwülste der Hand, darunter 13 Sarkome, die sich natürlich auf Knochen und Weichteile, andererseits auch wieder in Rund-Spindel-Riesenzellen- und melanotische Sarkome verteilen müssen, ein anschauliches Beispiel für die Seltenheit dieser Neubildung.

Ferner: Ist der vorliegende Tumor überhaut myelogenen Ursprungs? In erster Linie müssen wir dies wohl annehmen, der aus den Befunden abgeleiteten Regel folgend, dass sarkomatöse Knochencysten in weitaus der Mehrzahl der Fälle vom Mark ausgehen. Dass hier die obligaten Rundzellen durch Spindelzellen ersetzt sind, wäre als Ausnahme zu betrachten, deren Möglichkeit nach Borst wohl gegeben ist, denn nach diesem Autor zerfallen die myelogenen Sarkome in Rundzellen- und Spindelzellensarkome, mit Riesenzellen untermischt, in seltenen Fällen sogar sollen sie aus reinem Kleinspindelzellengewebe bestehen. Also die Möglichkeit

myelogenen Ursprungs dieses Tumors kann nicht von der Hand gewiesen werden. Immerhin aber wird gewöhnlich das periostale Sarkom als der Typus des Spindelzellensarkoms aufgefasst, und es lag somit der Gedanke nahe, den Tumor als primär periostalen zu erklären:

Einmal könnte der Keim der Geschwulst in der Höhe der Epiphyse unter dem Periost entstanden sein, dann die Epiphyse ergriffen haben und durch weitere zentripetale und innere Proliferation das Mark zur Zerstörung gebracht haben, ohne das Periost selbst weiter anzugreifen. Diese Erklärung würde auch mit der angeblich vorhergegangenen Periostitis harmonieren, wenn man den vielgebrauchten Ausdruck der malignen Degeneration nach Traumen anerkennen will. Viel Wahrscheinlichkeit dürfte dieser Erklärung aber wohl nicht zugesprochen werden, denn es ist bekannt, dass wenigstens die gutartigen, härteren Formen von periostalen Sarkomen an dem darunter liegenden Knochen nur oberflächliche Usuren und osteophytische Wucherungen hervorbringen, hingegen das Periost zerstören und auf das umgebende Binde- und Muskelgewebe übergehen; die malignen, weichen Formen aber, welche an den Epiphysen in die Substantia compacta und in das Mark eindringen, neigen frühzeitig zu Metastasenbildungen, solche sind aber im vorliegenden Falle nicht konstatiert, und Patientin berichtete, dass sie sich bis heute nach über drei Monaten vollkommen wohl und ohne Recidive befinde.

Eine andere Erklärung wäre diese: Die Geschwulst ist vom Endost ausgegangen, das ja auch, wie das Periost, aus fibrillärem Bindegewebe besteht, hat primär zur Wucherung des endostalen Gewebes und auf diese Weise neben der Proliferation der wachsenden Sarkomzellen zentralwärts zum Schwund des Marks und peripherwärts zu dem des Knochengewebes geführt. Die Cystenbildung käme hierbei erst als spätere Sekundärerscheinung in Betracht. Die vorhandenen

Riesenzellen bilden bei dieser Erklärung periostaler, bezw. endostaler Genese keine Schwierigkeit, denn seit Virchow wissen wir, dass auch periostale Zellelemente Riesenzellen bilden, wenn auch die Meinungen über deren Herkunft noch geteilt sind. Schwalbe zum Beispiel leitet sie aus dem Endothel der inneren Knochenoberfläche ab, eine Erklärung, die zu vorliegender Hypothese vorzüglich passt. Auch die v. Maudach'sche Genese dieser Riesenzellen aus adventitiellen Spindelzellen der Capillargefässe, oder die Pommersche: aus dem Endothel der Lymphräume des Knochens und der Havers'schen Kanäle bietet dieser Erklärung keine Schwierigkeit.

Hier möge gleich der schon erwähnte Ausnahmefall aus der Literatur Platz finden, der nach Lokalisation und mikroskopischer Zusammensetzung mit dem unseren analoge oder ganz ähnliche Verhältnisse aufweist. Er wurde von Karl Thümmel in Halle in seiner Inauguraldissertation: Über Myeloide veröffentlicht. Diese Arbeit stützt sich auf 27 Fälle von Myeloiden, unter denen allerdings dieser „Fall 26" gegenüber den anderen einige wesentliche Abweichungen zeigt, so dass anfänglich Zweifel entstehen konnten, ob er überhaupt mit Recht in dieser Reihe der myelogenen, schaligen Sarkome eingereiht worden sei. Die Seltenheit des Falles und seine engen Beziehungen zu dem unseren werden die vollständige Übernahme des dortigen Berichtes rechtfertigen:

„Fall XXVI. Myeloid des V. Metacarpus, seit $^3/_4$ Jahren bestehend; Pergamentknittern, Tumor ist vollständig in eine einzige, grosse Cyste umgewandelt.

„F. R., 13 Jahre, Arbeiterssohn aus Z., rec. Juli 1880. Der hereditär nicht belastete, nie erheblich krank gewesene Knabe leidet seit 8—9 Monaten an einer anfangs schmerzlosen und langsam wachsenden Geschwulst am Ulnarrande des rechten V. Metacarpus, die in den letzten vier Wochen

schneller gewachsen sein soll und Schmerzen verursachte. Der V. Metacarpalknochen erscheint etwa bis zur Grösse einer kleinen Zitrone aufgetrieben. Die Geschwulst ist prall elastisch, wenig druckempfindlich, lässt an einigen Stellen deutliches Pergamentknittern wahrnehmen. Die Haut über der Geschwulst ist wenig verschieblich, gespannt, nicht gerötet.

„Operation, Exstirpation des Os metacarpi. Mit Ausnahme der oberen und unteren Gelenkfläche, welche intakt sind, ist der Metacarpus vollständig in den Tumor aufgegangen. Dieser wird teils durch Hebeln, teils durch Umschneiden aus den Weichteilen ausgeschält, respektive der Metacarpus im Handgelenk und im Metacarpo-Phalangealgelenk exartikuliert. Heilung per primam, kein Recidiv.

„Beim Einschneiden in den Tumor floss eine schwach blutig gefärbte, schleimige, synoviaähnliche Flüssigkeit ab. Der Tumor bestand zum wesentlichen aus einem hühnereischalenförmigen Hohlkörper, dessen etwas vorspringende Pole durch die Gelenkflächen, beziehungsweise durch die unverändert erhaltene untere Epiphyse gebildet wurden. Weder die äussere noch die innere Fläche dieser Cyste sind glatt, sondern erstere unregelmässig buckelig, letztere besitzt zahlreiche unregelmässig kleinere und grössere Vertiefungen, die teils durch höhere oder niedrigere, breitere oder schmälere, netzförmig zusammenhängende Leistchen voneinander abgeschlossen sind, teils durch verflachte und niedrigere Stellen dieser letzteren miteinander zusammenhängen. Stellenweise waren, besonders deutlich in den seichten Grübchen, kleine Reste zarter, hautähnlicher Auskleidung noch vorhanden. Eine grössere Menge weicheren, der harten Schale anliegenden Gewebes war nirgends mehr nachzuweisen. Die äussere Fläche war mit etwas derberem, weisslichem, faserigem Gewebe überzogen.

„Zur mikroskopischen Untersuchung wurde ein kleines

Stück der Wand mit membranöser Bekleidung ihrer Innenfläche nahe an der Basis des Metacarpus gewählt, entkalkt und geschnitten. Die Untersuchung der Präparate ergab in schmaler Schicht der sehr dünnen Knochenschale anliegendes Riesenzellensarkomgewebe. Dasselbe ist an Riesenzellen verhältnismässig arm, diese selbst erscheinen am erhärteten Präparat ziemlich klein, sind frisch wohl um das 4—5fache grösser, frisch unregelmässig gestaltet, am fertigen Schnitt im allgemeinen übereinstimmend von rundlich ovaler Form. Das übrige Gewebe der Tumorreste besteht vorwiegend aus kleinen Spindelzellen oder mehr eckigen, scharf zackigen, kleinen Zellen und ist ungewöhnlich reich an teils faseriger, vorwiegend aber körniger Zwischensubstanz. Die Gefässe bieten an Zahl und Weite vom gewöhnlichen Befund bei myelogenen Riesenzellensarkomen nichts Abweichendes.

„Die Tumorschichte ist stellenweise durch kleine, rundliche Hohlräume, zwischen welchen zarte, aus feinen Fasern und kleinen, spärlichen Zellen bestehende Brücken zum Knochen gehen, von letzterem abgehoben, stellenweise dringen grosse, ähnliche Gefässe führende Fortsätze des Tumorgewebes in den Knochen ein, der den Charakter des jungen periostalen, spongiösen Knochens besitzt, wo ihnen weite, ebenfalls Gefässe und Bindegewebe führende Kanälchen entgegenkommen, so dass der Knochen tatsächlich stellenweise vollständig lückenhaft ist und zwischen dem Periost und dem Tumor zusammenhängende Verbindungen bestehen. Es hat dies nichts Auffallendes, sondern gibt nur den mikroskopischen Befund des Durchbrochenwerdens der Knochenschale bei myelogenen Sarkomen. Es handelt sich demnach in diesem Falle um eine ausgedehnte Entartung eines myelogenen Riesenzellensarkoms durch schleimige Degeneration und fast völlige Verflüssigung seiner Elemente.“

Bevor wir nun auf die nähere Vergleichung dieser beiden

ziemlich analogen Tumoren eingehen und die daraus sich ergebenden Schlüsse ziehen, will ich zuvor der Übersichtlichkeit halber noch eine dritte Eigentümlichkeit unserer Geschwulst besprechen, die zum Teil ganz eigenartige Verhältnisse bietet, zum Teil zwar häufiger vorkommt, aber immerhin nicht der normalen Regel entspricht, nämlich die Art der Cystenbildung und deren Inhalt.

Die gewöhnlichste Erscheinung cystischer Degeneration ist der Zerfall der Geschwulstmassen durch Erweichung, demgemäss die Bildung einer unregelmässigen, spaltigen oder rundlichen Höhlung ohne eigentliche Wandauskleidung; was eben von dem sarkomatösen Gewebe noch nicht zerfallen ist, bildet die Grenze gegen die bereits cystisch degenerierten Partien. Demgemäss zeigen sich diese „Höhlenwandungen“ zerklüftet, angefressen, halberweicht, und der Inhalt der Cysten besteht aus fettkörnigem Detritus von zerfallenen Zellen und sonstigen Zerfallsprodukten, mit oder ohne Beimengung von Blut. Dieser Zustand besteht bei unserer Cyste nicht, wenigstens gibt weder der makroskopische noch der mikroskopische Befund dafür einen Anhaltspunkt. Es besteht allerdings eine Erklärung, die die Umwandlung einer primären Zerfalls- oder Erweichungscyste in eine solche mit glattwandiger Höhlung möglich erscheinen lässt, nämlich dass nach Aufhören der regressiven Prozesse eine vollständige Resorption der Zerfallsmasse stattfinden könne und dann eine schärfere Abgrenzung der Cyste gegen ihre Umgebung, indem durch Wucherung von Bindegewebe und Gefässen eine Art Kapsel gebildet werde. So gut nun diese Erklärung bei gutartigen Geschwülsten, wie Chondromen, passen mag, bei malignen, wie gerade Sarkomen, bei deren Charakteristik ein ziemlich rasches und schrankenloses Wachstum eine Hauptrolle spielt, begegnet sie jedoch der Schwierigkeit, dass kein rechter Grund für ein plötzliches Aufhören der re-

gressiven Prozesse gefunden werden kann. Immerhin werden wir sie zur Erklärung eines Zustandes, wie ihn unsere Cystenbildung darstellt, benötigen, wenn auch sicherlich das primäre Bild der Zerfallscyste darin nicht mehr zu erkennen ist.

Um nun die weitere Genese der vorliegenden Formation zu erklären, will ich nur ganz kurz auf das Wesen der Cysten etwas allgemeiner eingehen und zur Vergleichung mit dieser deren Unterarten in kurzen Zügen darstellen:

Früher nannte man jede Geschwulst mit Cystenbildung Cystosarkom und brachte damit die verschiedenartigsten Geschwülste in eine Gruppe zusammen, wie man auch mit dem Namen Sarkom alles taufte, was irgendwie durch Farbe, Konsistenz oder Aussehen an σαρξ, Fleisch, erinnerte. Heutzutage wird der indifferente Name Kystom für eine cystische Geschwulst im allgemeinen angewendet. An Unterarten unterscheiden wir: Retentionscysten mit meist rundlicher Gestalt, besonders in drüsigem Gewebe, Nieren, Hoden, Ovarien, Lunge vorkommend. Sie werden meist durch Retention von Drüsensekreten bei versperrtem Ausführungsgang erklärt. Erweichungscysten nennen wir solche, die durch Zerfall und Resorption im Innern von Geschwülsten entstanden sind, mit körnigem und schleimig-schmierigem Inhalt; der erwähnte Fall von Thümmel ist hiefür ein Beispiel. Kommt es sekundär zu Entzündung der Wand, dann können Exsudate in die Cysten abgesetzt werden, dann entsteht aus der Erweichungscyste eine Exsudations- oder Absonderungscyste. Durch Blutextravasate endlich und deren allmähliche Abkapselung entstehen die sogenannten Extravasationscysten. Bestehen nebeneinander mehrere Hohlräume, ein sogenanntes multilokuläres Kystom, so können diese primär multipel entstanden sein oder durch Druckverhältnisse, sekundäre Einwachsung von Septen, Knochen-

bälkchen u. dgl. von der Wand aus entstanden sein. Die verschiedenartige Gestalt der Cysten ist ebenfalls durch Druckverhältnisse bedingt oder sie entstand durch Confluenz benachbarter Höhlen. Natürlich machen alle diese Unterarten im weiteren Verlauf der Dinge verschiedene Umwandlungen durch, bedingt durch den Verlauf der Geschwulst oder des Leidens, durch das sie entstanden sind, und geben so, je nachdem sie früher oder später zur Betrachtung kommen, ganz verschiedene Befunde.

Noch eine weitere Art von Cysten ist bekannt und diese entspricht wohl dem hier gegebenen Befund, nämlich die durch ektatische Blut- oder Lymphgefässe, besonders durch ektatische Venen entstandenen. Sie werden, wenigstens soweit sie bei Geschwülsten vorkommen, so erklärt, dass die wuchernden Geschwulstmassen die abführenden Gefässe komprimieren und dadurch eine Stauung hervorrufen. An irgend einem Orte minoris resistentiae werden dann die Gefässwände erweitert. Entwickelt sich dabei ein Thrombus, so kann er zerfallen und resorbiert werden, oder er wird organisiert, kanalisiert und es entsteht so eine mehrfächerige Cyste. Auf diese Weise ist es möglich, dass man bei manchen Cysten, wie dies besonders bei Myeloiden als Charakteristikum angegeben wird, ein blasendes Geräusch und Pulsation wahrnimmt.

Bei Geschwülsten in drüsigem oder sonst weichem Gewebe wäre nun diese Erscheinung der Dilatation von Blutgefässwänden bei peripherer Kompression ohne weiteres verständlich, denn irgendwo findet sich dort immer ein nachgiebigerer Ort, nach dem hin die Wand sich erweitern könnte, allein gerade bei diesen Geweben kommen derartige Cysten so gut wie gar nicht vor, es sei denn, dass es sich um pathologische Verknöcherung oder Verknorpelung handle. Im Knochen dagegen finden wir sie, wenn auch nicht so häufig

wie Erweichungscysten, so doch nicht gerade als Seltenheit. Hier begegnet nun, wenigstens bei den vom Mark oder Endost ausgehenden Geschwülsten, die Erklärung der Schwierigkeit, dass man unter der harten Knochenschale, unter der schon im physiologischen Zustande wenig Platz zum eventuellen Ausweichen der Gefässwand ist, im pathologischen Zustand der Geschwulstbildung aber ausserdem noch wuchernde Zellen sich breit machen, eher eine vollständige Kompression der Gefässwände erwarten sollte statt einer cystischen Erweiterung, wenn anders man eine primäre Entstehung dieser Cystenart annehmen will. Es wird sich also vor der Cystenbildung ein Prozess abspielen müssen, der erst Raum schafft für die Dilatation der Gefässwände und dies kann nur der Vorgang der Erweichung und Resorption von Geschwulst- und normalen Gewebsmassen sein. Diese Art von Cysten kann also erst als sekundäres Gebilde in Betracht kommen und so mögen wohl im vorliegenden Falle auch die Verhältnisse gewesen sein. Dabei können sich einzelne Teile durch Wucherung von aussen her wieder als selbständige Cysten abgeschnürt haben, wobei das in ihnen enthaltene Blut der Auflösung verfallen musste.

Doch kann bei so ausgedehnter Cystenbildung, wie dies bei diesem Tumor der Fall ist, periphere Kompression von Gefässen nicht die alleinige Ursache davon gewesen sein, vielleicht nur eine ganz anfängliche. Sonst liesse sich die im mikroskopischen Berichte verzeichnete eigentümliche Erscheinung nicht erklären, dass die Wandungen der Hohlräume einen aus gegenseitig abgeplatteten Zellen bestehenden, epithelähnlichen Belag besassen. Dieser Umstand deutet auf einen vorhergegangenen Prozess im Sinne von Erweichungscysten hin, in denen, wie früher erwähnt wurde, nach Resorption der Detritusmassen durch Zellwucherung und Gefässneubildung eine schärfere Wandauskleidung gegen die

Umgebung stattgefunden hat. Dass gleichwohl in diesen Höhlen eine blutähnliche Flüssigkeit gefunden wurde, mag weiter nicht wundernehmen, denn erfahrungsgemäss sind solche neugebildete Gefässe sehr zartwandig und können leicht aus ihnen beständig geringe Blutungen in das Cavum hinein stattgefunden haben, der Tumor aber bald darauf zur Operation gekommen sein. Dass natürlich diese Phasen nicht als zeitlich streng voneinander getrennt gedacht sind, sondern eine in die andere übergehend, bedarf wohl keiner besonderen Erwähnung.

Um nun zu einer bestimmten Diagnose zu kommen, sei hier die oben unterlassene kritische Vergleichung mit dem Falle Thümmels eingereiht, mit dem der vorliegende die grösste Ähnlichkeit hat und der unter Myeloiden eingereiht ist. Wenn wir die übereinstimmenden Eigenschaften beider prüfen, dann ihre Verschiedenheiten daraufhin untersuchen, ob dieselben wesentlicher Natur sind, endlich die merkwürdigsten Eigenschaften beider gegen eine Charakteristik der Myeloide vergleichen, dann werden wir vor die Fragen gestellt sein: Ist etwa die vorliegende Geschwulst auch ein Myeloid, oder ist jener Fall nur mit einer relativen Berechtigung unter diese Gruppe aufgenommen worden, und wenn ja, welchen Namen haben wir der einen und der anderen Geschwulst zu geben?

Übereinstimmung zeigen beide Fälle in der Lokalisation am V. Metacarpus. Beide sind in annähernd gleicher Zeit zu annähernd gleicher Grösse gewachsen, beide waren anfänglich schmerzlos, beide in jugendlichem Alter, 13 bezw. 27 Jahre, entstanden. Eine Verschiedenheit präsentiert sich im späteren Verhalten, indem Thümmels Fall in den letzten vier Wochen anfing rapider zu wachsen und Schmerzen verursachte, während der unsere gleichmässig weiter wuchs und nur durch Arbeitsbehinderung die Patientin zum Arzte

führte. Wenig druckempfindlich und prall elastisch sind beide Tumoren, Pergamentknittern ist bei Thümmel erwähnt, hier ausdrücklich verneint. Bei Thümmel finden wir: keine Rötung der Haut, hier darüber keine Erwähnung, also wohl ebenfalls negativen Befund. Der Inhalt der Geschwulst ist dort eine schwach blutig gefärbte, schleimige, synoviaähnliche Flüssigkeit, es besteht eine einzige Cyste, die aber an der Peripherie zahlreiche nischenartige Vertiefungen aufweist. In einzelnen dieser Nischen kleine „Reste" zarter, hautähnlicher Auskleidung, festes Gewebe (Sarkomgewebe) in grösserer Menge nirgends nachzuweisen. In unserem Falle haben wir 10—12 Cysten mit braunroter, sanguinulent seröser Flüssigkeit, die nicht schleimig ist, die Cystenwände bestehen aus dünnen, lamellösen Blättern, Knochen finden sich nur in zerfressenem Zustande an beiden Gelenkknorpeln, keine körnige Zwischensubstanz. Mikroskopisch finden sich bei beiden Fällen Spindel- und Riesenzellen, bei Thümmel noch Sternzellen, körnige Zwischensubstanz und knöcherne Tumorschale, hier mit Blut gefüllte rundliche Hohlräume und epithelähnliche Auskleidung der Höhlenwandung. Ausserdem erwähnt Thümmel noch Verbindungen mit Gefässen zwischen innerer Geschwulst und Periost, die durch Lücken des Knochens durchtreten.

Nach den vorausgegangenen Darlegungen wird es nicht schwer fallen, in dem verschiedenen Cysteninhalt, in dem Vorhandensein von hier 10—12, dort nur einer Cyste, hier des epithelähnlichen Wandbelages der Cysten, dort der von Th. als Reste (wessen? des Endosts??) bezeichneten hautähnlichen Auskleidung einzelner Nischen — den Ausdruck verschiedener Entwicklungsphasen beider Geschwülste nach ein und demselben Typus zu erkennen, bei jenem Fall sind ferner das plötzlich raschere Wachtum und die Schmerzhaftigkeit in letzter Zeit, die fast vollständige Destruktion im Innern

der Cyste und die die Knochenschale durchbohrenden Verbindungen vom Geschwulstinnern zum Periost als Symptome grösserer Malignität zu erklären, ohne dass diese Erscheinungen ein wesentliches Unterscheidungsmerkmal bilden könnten.

Als solche betrachte ich nur die bei Thümmel vorhandene knöcherne Schale mit Pergamentknistern und das Vorhandensein von kleinen eckigen Zellen, Befunde, die in unserem Berichte fehlen.

Halten wir nun diesem Vergleiche eine Charakteristik der Myeloide gegenüber, wie sie Thümmel als Einleitung zu seinen 27 Fällen gibt! Er schildert ihren anatomischen Bau folgendermassen:

„Hauptsächlich an den Enden der langen Röhrenknochen, besonders an den Kniegelenkenden der Ober- und Unterschenkelknochen, am Schulterende der Oberarm- und am Ellenbogenende der Vorderarmbeine ihren Sitz einnehmend, bilden sie zuweilen äusserst umfangreiche Geschwülste von Mannskopfgrösse und darüber, welche eine unregelmässig kugelige Gestalt zu haben pflegen und deren Grösse ausser allem Verhältnis zur Grösse der Knochen steht, aus welchem sie hervorgehen. Sie sind nach aussen etwas uneben, leicht höckerig und zuweilen vollständig von einer knöchernen Schale eingeschlossen, häufig jedoch, und bei beträchtlicher Grösse fast immer, an einzelnen Stellen weich, zuweilen fluktuierend, und in einzelnen Fällen sogar pulsierend. . . . . Die innere Fläche hat Farbe und Konsistenz der Leber oder Milz, wird aber bisweilen ganz und gar weich oder breiig, manchmal so weich, dass sie fast zerfliesst . . . . und nicht selten finden sich hämorrhagische Ergüsse vor. Da wo die Zahl der Gefässe geringer ist, hat das Gewebe ein grauweisses oder bläulichweisses und nicht selten durch hämorrhagisches Pigment ein geflecktes, gelbes, braunes oder grünliches Aussehen.

„Im Innern kommt es häufig zur Bildung von Knochenmasse, die entweder in dünnen oder dicken Balken, sogenannten Knochenspiculis, auftritt. . . . . Was das weiche, nicht verknöcherte Geschwulstgewebe anbelangt, so legt man nicht ohne Grund ganz besonderen Wert auf die Riesenzellen, die sogenannten Myeloplaxen. . . . . Aber niemals bilden sie den einzigen Bestandteil, und zuweilen stellen sie nur einen kleinen Bruchteil der Gesamtmasse dar, so dass man sie nur an einzelnen Stellen oder vereinzelt durch die Geschwulst antrifft. Neben ihnen findet man insbesondere zahlreiche Spindelzellen, bald fast ohne Interzellularsubstanz, bald in einem Gewebe, welches sich nahe dem Myxo- oder Fibrosarkom anschliesst. . . . . .

„. . . . . Die Gefässe selbst haben immer den Charakter sehr weiter, sinuöser Capillaren, in denen sich das Blut staut und wobei es oft zu Extravasaten kommt. . . . . Ebenso eigentümlich ist die Neigung der Myeloide zu cystoiden Transformationen. Diese sind oft in verschiedener Anzahl und Grösse vorhanden, bisweilen werden sie so enorm gross, dass der ganze Tumor nur eine einzige grosse, von einer Schale umgebene Cyste darstellt. Sie entstehen einesteils durch Hämorrhagien, anderseits sind sie sekundäre Veränderungen, denen das Gewebe anheimfallen kann. Es treten nämlich oft allerhand regressive Prozesse ein, wie Verfettung käsige Schrumpfung, Schleimmetamorphose der Elemente. Statt des bräunlichen, fleischartigen Gewebes findet man fleckweise oder in grosser Ausdehnung mehr gelbliche, breiige oder krümelige Massen; Partien der Geschwulst sind ganz verflüssigt oder zu einer hellen, schleimigen, oder dunklen, syrupartigen, Fettkörner, Zellendetritus, Blutkristalle, Pigmentbildungen etc., enthaltenden Masse eingeschmolzen, so dass ein cystoider Bau entsteht. Diese ausgedehnten Verfettungen und der weitgehende Zerfall der Gewebe begünstigen ihrer-

seits wieder das Entstehen hämorrhagischer Vorgänge, und bei Eröffnung grösserer Gefässtämme sieht man sich am Krankenbette selbst veranlasst, ein Aneurysma traumaticum anzunehmen.

„Die gewöhnliche Keimstätte der Myeloide ist das Markgewebe und zwar die bindegewebigen Teile desselben . . . . Die vom Mark ausgehende Wucherung breitet sich auf Kosten des harten Knochengewebes aus, das lacunär einschmilzt und resorbiert wird. . . . . Eine grosse Resistenz zeigen die Gelenkknorpel gegenüber dem Wachstum und zerstörenden Einfluss der Geschwulst. Sie bleiben fast stets intakt und nur in seltenen Fällen gestatten sie einen Durchbruch ins Gelenk."

Einige klinische Bemerkungen seien aus Thümmels Arbeit noch kurz erwähnt: „Myeloide sind schon an allen Knochen beobachtet worden — als ätiologische Momente für ihre Entstehung finden sich bei allen Autoren Traumen angegeben . . . . — Gewöhnlich sind es jugendliche Individuen, bei denen Myeloide auftreten, am häufigsten beobachtet man sie gegen das zwanzigste Lebensjahr hin. . . . . Das Wachstum ist meist ein langsames . . . ., dann bleibt die Geschwulst oft stationär, bis sie bei interkurrent eintretenden neuen Schädlichkeiten wieder raschere Fortschritte macht.

„Was die Symptome der Myeloide anbelangt, so treten als erstes Zeichen . . . . an der erkrankten Stelle Schmerzen ein, die bisweilen neuralgischen Charakter haben und bis zu dem peripheren Ende des Gliedes ausstrahlen. . . . . Wird bei weiter fortschreitendem Wachstum der Verdacht auf eine Neubildung gelenkt, so bemerkt man zuerst eine flache, meist spindelförmige Verdickung des Knochens, der sich gleichmässig hart anfühlt. . . . . Man wird an chronische Ostitis, an Periostitis . . . . denken. Wächst die Geschwulst weiter und wird damit die äussere Knochenschale immer dünner, so treten sehr charakteristische Zeichen ein: Die Schale lässt

sich nämlich durch mässigen Druck entweder unter einem eigentümlichen Geräusch eindrücken und springt, wenn der Fingerdruck nachlässt, sofort wieder zurück, oder sie lässt sich unter knitterndem Gefühl (sogenanntem Pergamentknittern) wie eine Eierschale eindrücken .... und erhebt sich erst nach Stunden oder Tagen wieder" u. s. f.

Diese nur im Auszuge wiedergegebene Schilderung der Myeloide berücksichtigt in weitgehendster Weise alle anatomischen und klinischen Möglichkeiten und wir finden bisweilen Darstellungen, die sich aufs genaueste mit Eigentümlichkeiten dieser beiden Tumoren oder des einen oder des anderen decken. Besonders interessant ist an der Schilderung der Versuch, die bei Myeloiden vorkommenden Spindelzellen aus dem bindegewebigen Teile des Marks abzuleiten, und man muss gestehen, zu dem allgemeinen Entwicklungsbild dieser Geschwülste passt eine solche Deutung besser als eine endostale oder periostale Genese, bei der das vollkommene Fehlen von Rundzellen doch auch nicht beweisender erklärt werden kann. Wir werden also, dieser Erklärung folgend, über die Natur des Thümmel'schen Tumors, dessen sternzellige Gebilde ausserdem eine myxomatöse Verwandtschaft dokumentieren, nicht mehr im Zweifel sein, er ist tatsächlich ein Myeloid.

Was nun unsere Geschwulst anbelangt, so vermissen wir bei ihr zum Bilde des Myeloids noch die knöcherne Schale und das durch sie bedingte Pergamentknistern. Der Tumor ist prall, elastisch, rundlich, besitzt eine Schale und nach obiger Charakteristik auch einen entsprechenden Inhalt. Dass die Schale nicht knöchern ist, kann vielleicht zu Gunsten der Myeloide so gedeutet werden, dass nach vollständiger Usuration des früheren Knochens der destruierende Prozess weitere Anlage von Knochenplättchen durch das Periost immer schon im Keime zerstörte, und mit dieser Annahme kommen wir

auch hier zu der Diagnose eines Myeloids, oder, ganz vorsichtig ausgedrückt: „Einer Geschwulst von myeloidem Charakter mit seltener Lokalisation und atypischem Bau.“

Am Schlusse meiner Arbeit angelangt, obliegt mir die angenehme Pflicht, Herrn Obermedizinalrat Professor v. Bollinger für die gütige Überlassung des seltenen Materials, wie auch Herrn Dr. Ebermayer für die klinischen Mitteilungen und Kopie des Röntgenbildes, des weiteren Herrn Dr. Oberndorffer vom pathologischen Institut für freundliche Ratschläge meinen verbindlichsten Dank auszusprechen.

Literatur.

Borst, Lehre von den Geschwülsten.
Birch-Hirschfeld, Pathologie.
Miculicz-Bergmann-Bruns, Handbuch der pr. Chirurgie.
Thümmel, Inaug.-Dissert., Halle.
Rodari, Inaug.-Dissert., Zürich.
Virchows Archiv.
Schmids Jahrbücher.

Lebenslauf.

Geboren zu Simmerberg im bayer. Allgäu am 8. August 1880 als zweiter Sohn des Kaufmanns Peter Baldauf dortselbst und seiner Gattin Bertha, geb. Kreutzer, besuchte ich die Volksschule zu Simmerberg und nach Übersiedlung meiner Eltern nach Harbatzhofen, Bezirksamt Lindau i. B., die zu Stiefenhofen, insgesamt $4^1/_2$ Jahre. In Harbatzhofen bin ich heimatberechtigt. Meine Gymnasialstudien erledigte ich acht Jahre am Kgl. humanistischen Gymnasium St. Stefan in Augsburg, ein Jahr am Kgl. humanistischen Gymnasium zu Rosenheim, das ich im Juli 1900 mit dem Reifezeugnis verliess. Ich wandte mich dem Studium der Medizin zu und diente zunächst im ersten Semester beim Kgl. bayer. Infanterie-Leibregiment ein halbes Jahr. Mein sechstes Semester, zu dessen Beginn ich das Tentamen physicum bestand, verbrachte ich an der Universität Freiburg i. B., acht Semester an der Universität München, wo ich im Sommer 1905 am 6. Juli das Staatsexamen bestand. Zur Zeit bin ich an der pädiatrischen Poliklinik als Medizinalpraktikant tätig.

Albert Baldauf.